CNR´2010

RM de Massas Renais: Estudo Dinâmico na Diferenciação dos Subtipos Histológicos de CCRenais

13 Maio 2010

Lara Rodrigues

Patrão, Ricardo; Marques, Cristina; Semedo, Luís; Carvalheiro, Vitor; Caseiro Alves, Filipe

Clínica Universitária de Imagiologia, HUC
Dir.: Prof. Dr. Filipe Caseiro Alves

RM MASSAS RENAIS

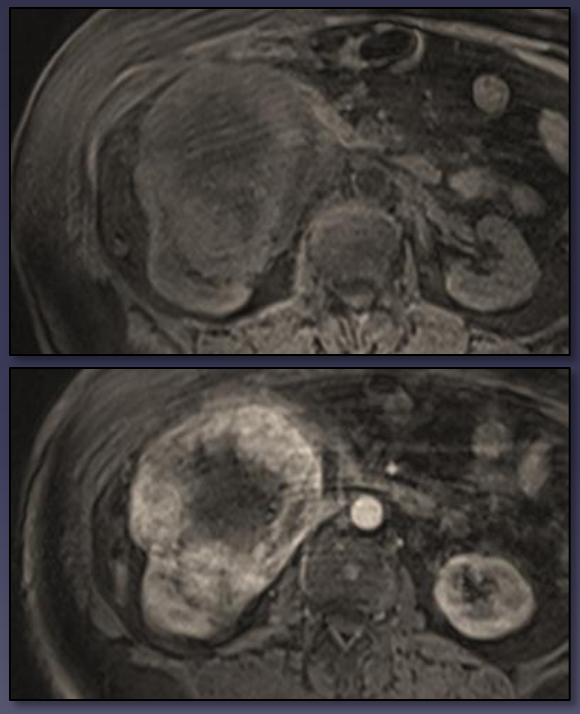

- Objectivos:
  - Analisar os resultados do estudo após contraste de diversas lesões renais tumorais
  - Avaliar o seu contributo para a diferenciação nos vários subtipos histológicos de Carcinomas de Células Renais (CCRs)

RM MASSAS RENAIS

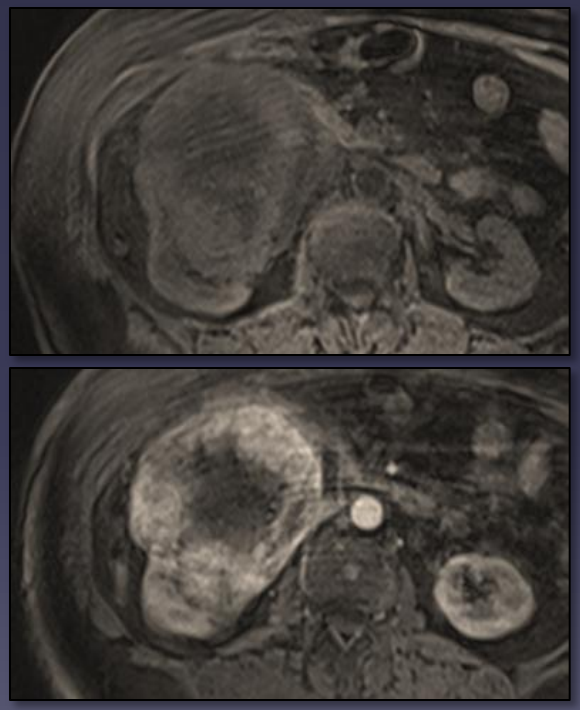

Material e Métodos:

- Dois observadores
- Série de 15 doentes (RM para estudo de uma massa renal)
- Setembro 2009 - Maio 2010, H.U.C.

- Intensidade de sinal (IS) antes e após contraste intravenoso (civ), na fase cortico-medular

- Confirmação anatomo-patológica de cada lesão

RM Massas Renais - Protocolo

	Sequência	Plano	TR (mseg)	TE (mseg)	Espessura Corte (mm)
HASTE	T2	Coronal	1000	78	5
Fase / Oposição fase	T1-GRE *GRAPPA*	Axial	100	2.27 e 5.19	8
Fat-Saturated	T2-FSE	Axial	1500	93	8
Difusão (valores b: 50, 700)	*FS Single-shot Echoplanar*	Axial	1300	70	8
Pré/Pós Gd 3D	T1-GRE	Axial	4.88	2.38	3

Fases cortico-medular / nefrográfica / excretora

RM MASSAS RENAIS

Material e Métodos

- Imagens índice para cada lesão
- Lesões homogéneas: ROI (*region of interest*) central, o maior possível
- Lesões heterogéneas: ROI central ou excêntrica de modo a abranger as áreas com maior efeito de realce após civ; ROI menor, focada apenas numa destas áreas
- Tamanho médio ROIs (antes e após civ):
  - 15.44 ± 9.08 cm (0.53 – 28,35); 16.22 ± 9.58 cm (0.53 – 28.35)
  - 2.11 ± 1.55 cm (0.12 – 4.90); 2.18 ± 1.92 cm (0.12 – 6.23)
- Calculada a % alteração IS, antes e após CIV, em fase cortico-medular:

$$[(SI_{post} - SI_{pre})/SI_{pre}] \times 100,$$

RM MASSAS RENAIS

- Resultados
  - Total de 8 doentes, com 8 lesões malignas
  - Confirmadas histo-patologicamente, 8 CCRs, 4 células claras, 4 papilares
  - Tamanho médio de 7.10 ± 3.53 cm (1.83 – 11.77)
  - 5 dos 8 CCRs eram parcial ou predominantemente quísticos / necróticos

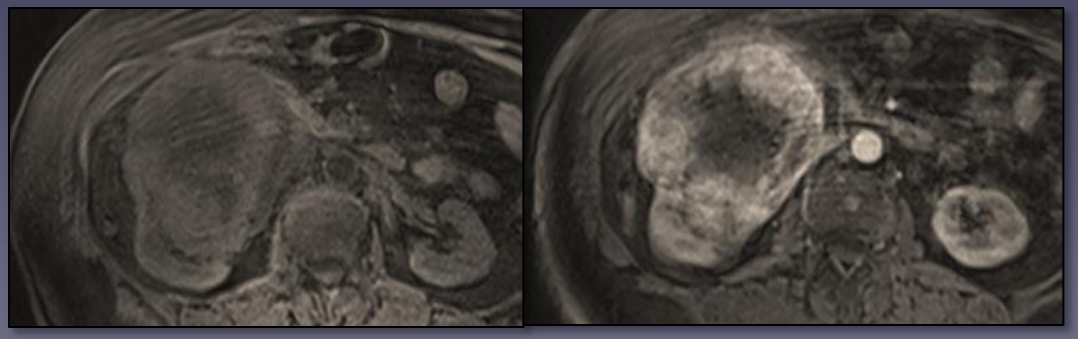

RM MASSAS RENAIS

- **Diferenciação subtipos histológicos CCRs**
  - **- padrão de realce no estudo dinâmico**
  - **- elevada S e E**

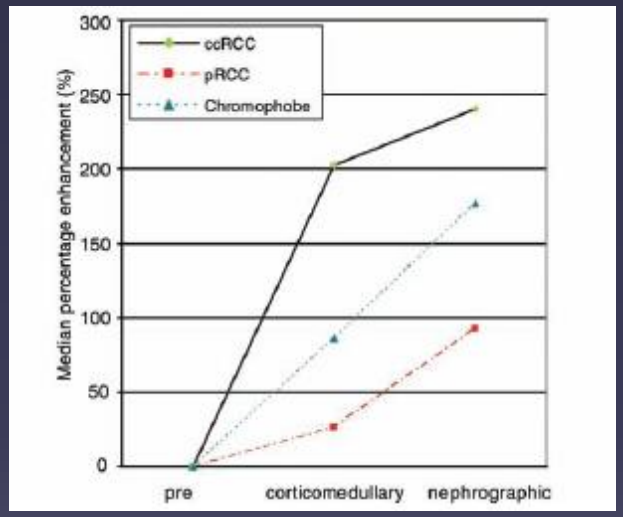

Renal Cell Carcinoma: Dynamic Contrast-enhanced MR Imaging for Differentiation of Tumor Subtypes—Correlation with Pathologic Findings[1]

- O parâmetro mais fidedigno para distinção entre céls claras v.s. papilar é o valor de 84%, fase cortico-medular, S- 93% e E- 96%

RM MASSAS RENAIS

Resultados

- % média de alteração de IS das lesões, em fase cortico-medular permitiu a distinção entre os dois subtipos histológicos:
  - células claras (mais vascularizados)
  - papilar (menos vascularizados)
  - *cut off* de 84%

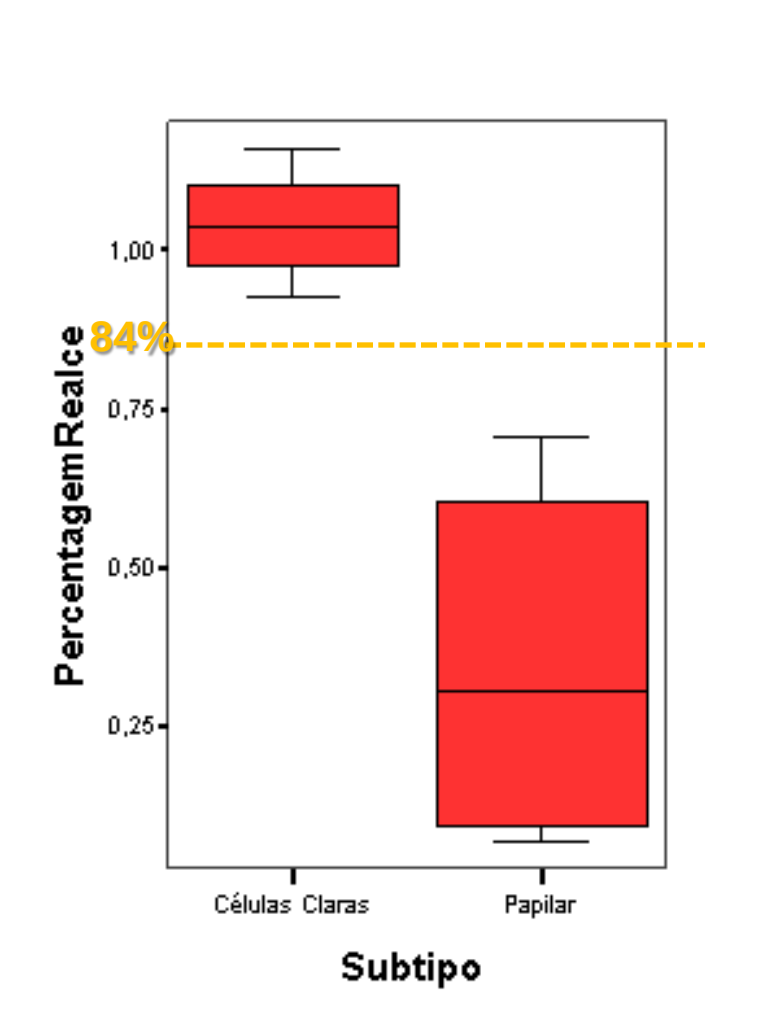

RM MASSAS RENAIS

- Resultados
  - % média de alteração de IS:
    - ROI total, abrangendo toda a lesão
    - ROI menor, focada no componente tecidos moles

Alguma Diferença?...

	% Realce, ROI Total	% Realce, ROI Menor
Células Claras	116	218
“	105	145
“	103	138
“	92	171
Papilar	7	16
“	11	6
“	50	56
“	71	76

RM MASSAS RENAIS

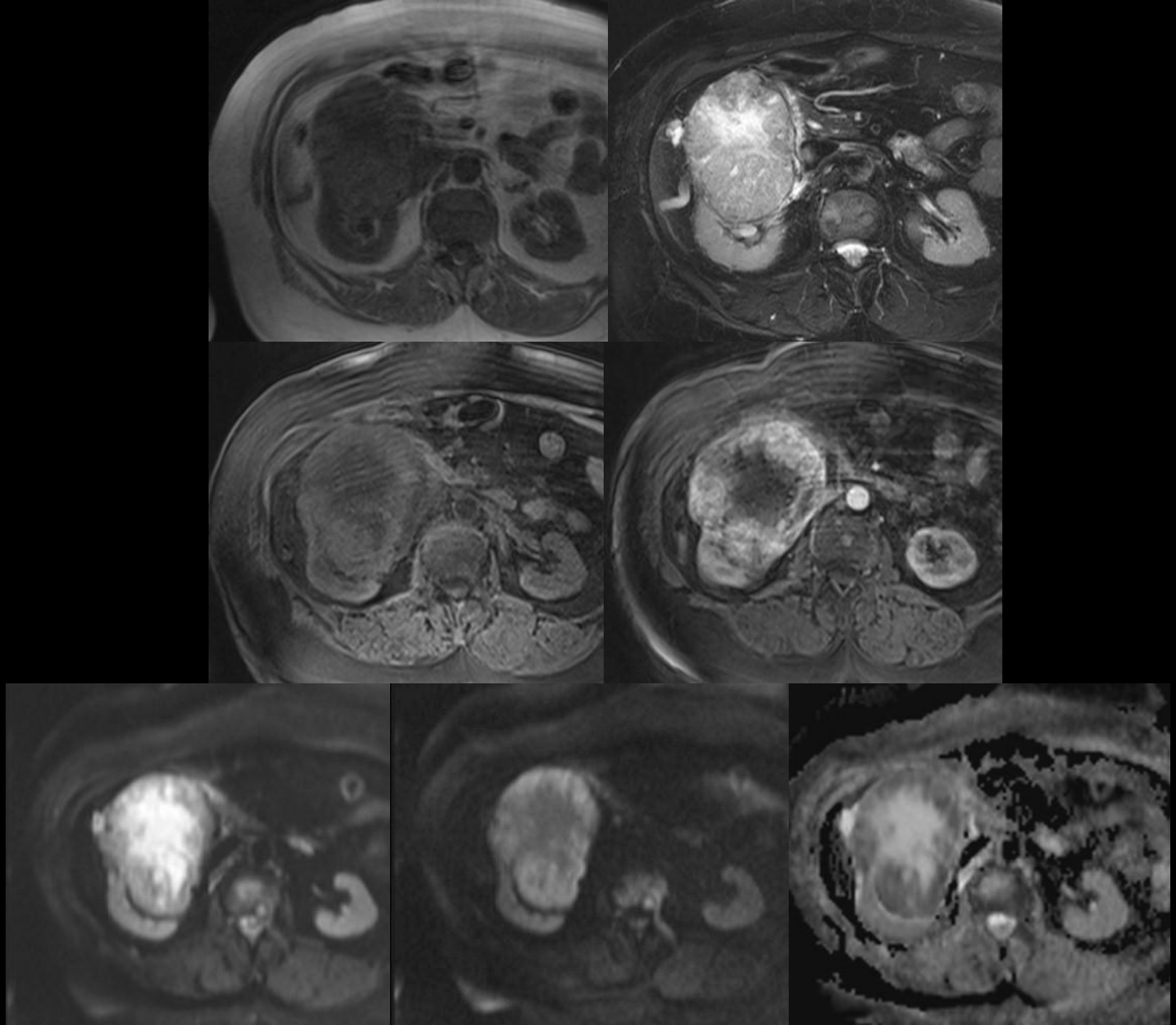

RM MASSAS RENAIS

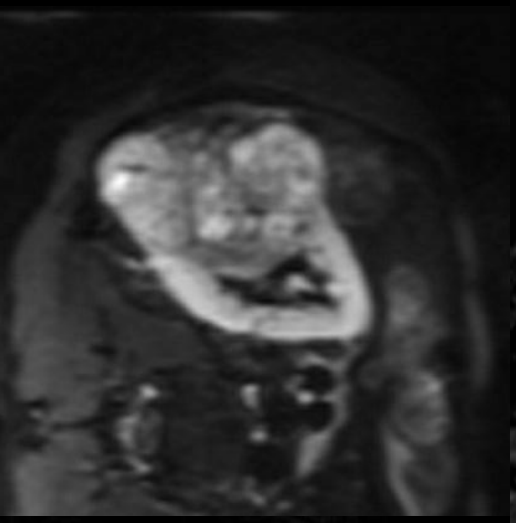

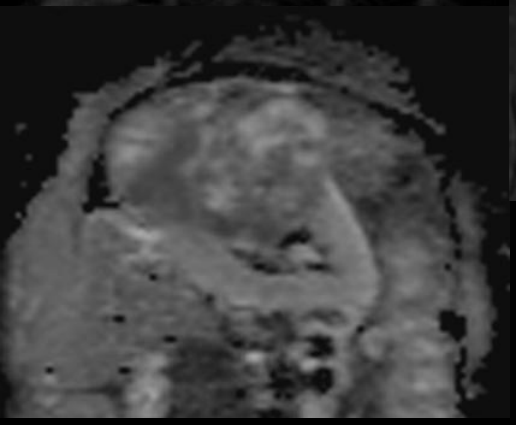

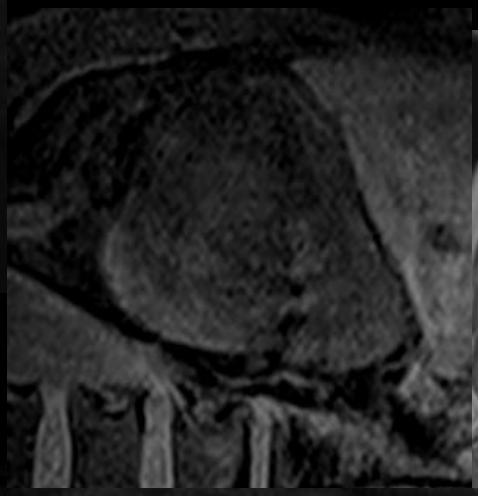

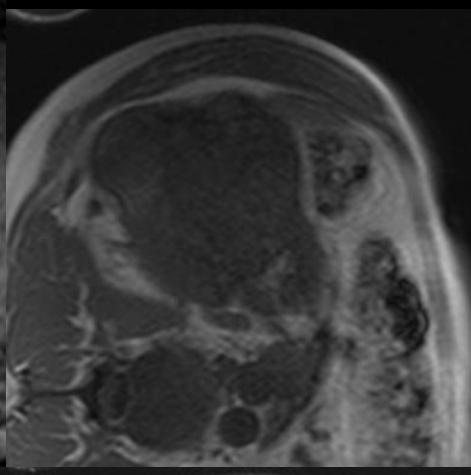

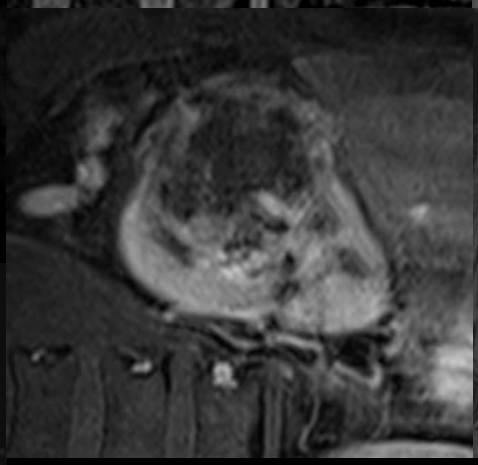

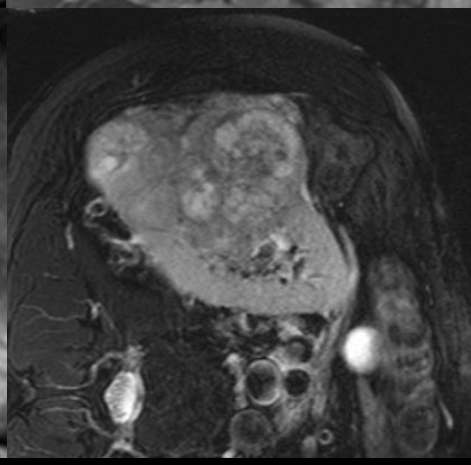

RM MASSAS RENAIS

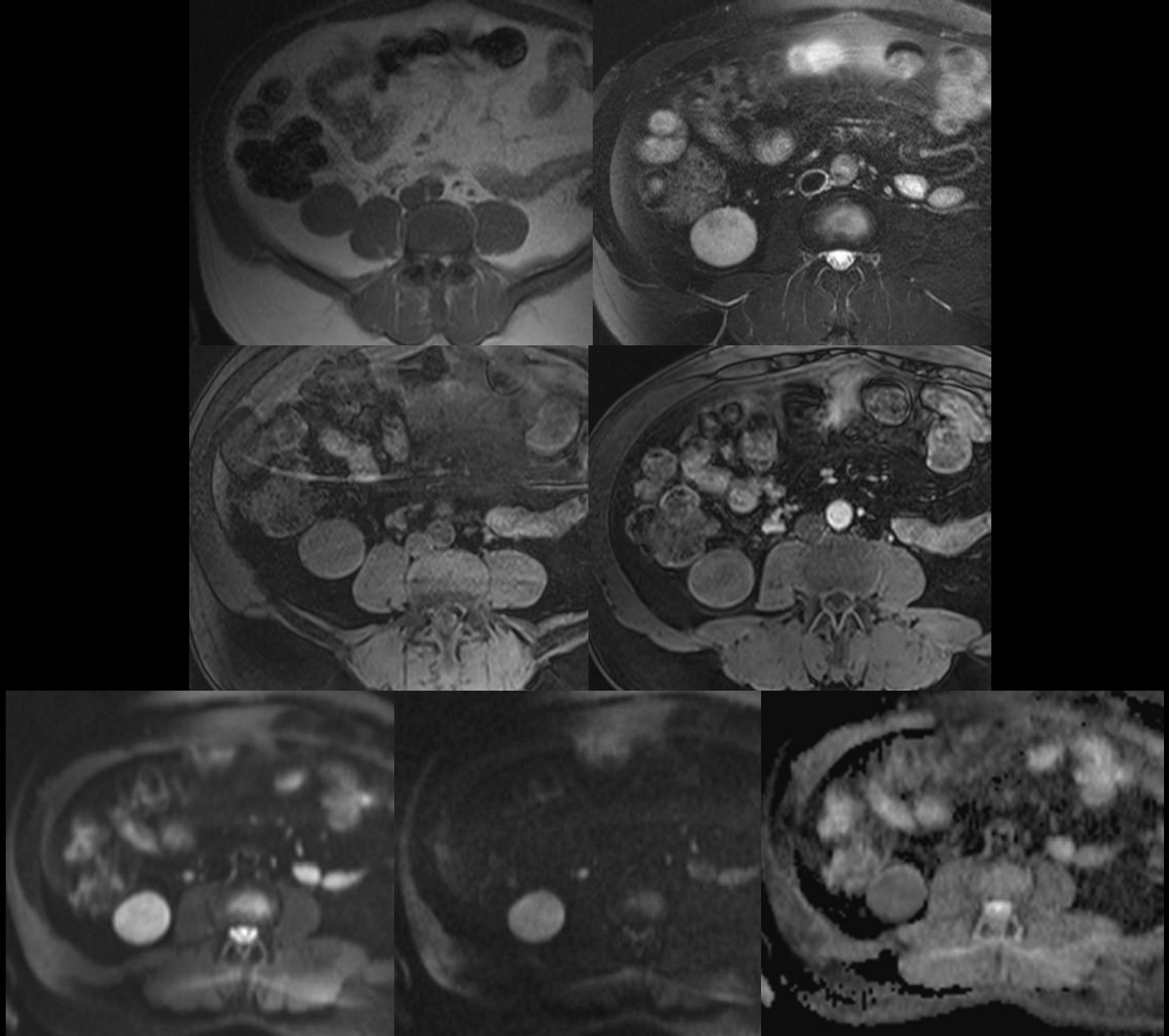

RM MASSAS RENAIS

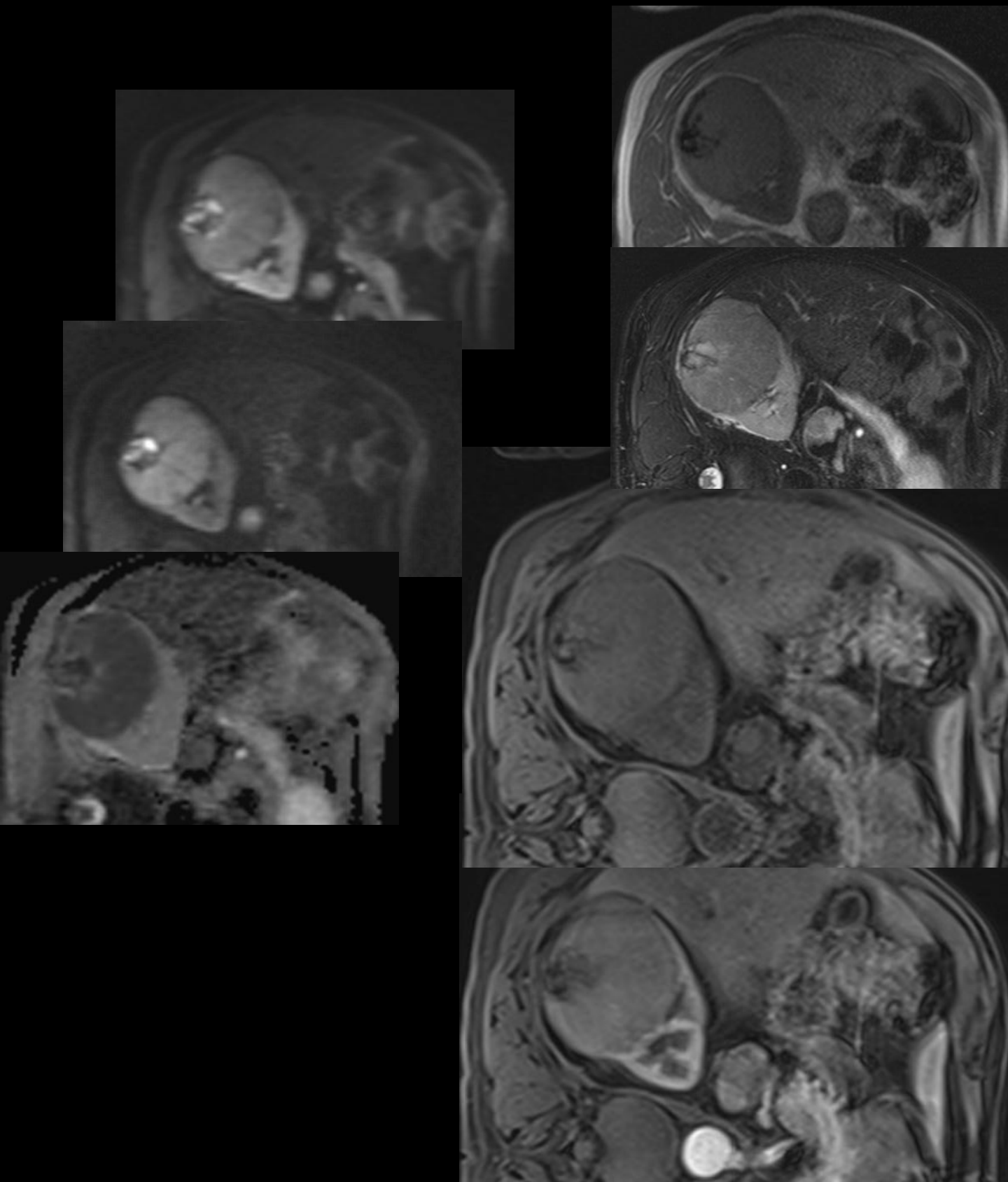

RM MASSAS RENAIS

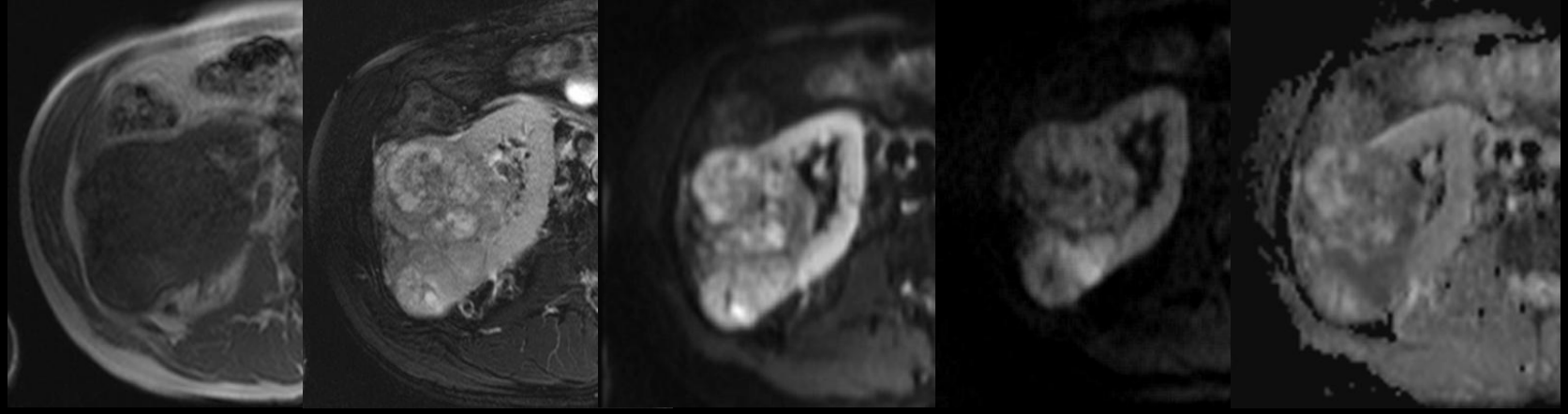

$$[(SI_{post} - SI_{pre})/SI_{pre}] \times 100,$$

[(190 – 62) / 62] x 100 =

= 206.45%

> 84%

C.C.R. Céls Claras!

RM MASSAS RENAIS

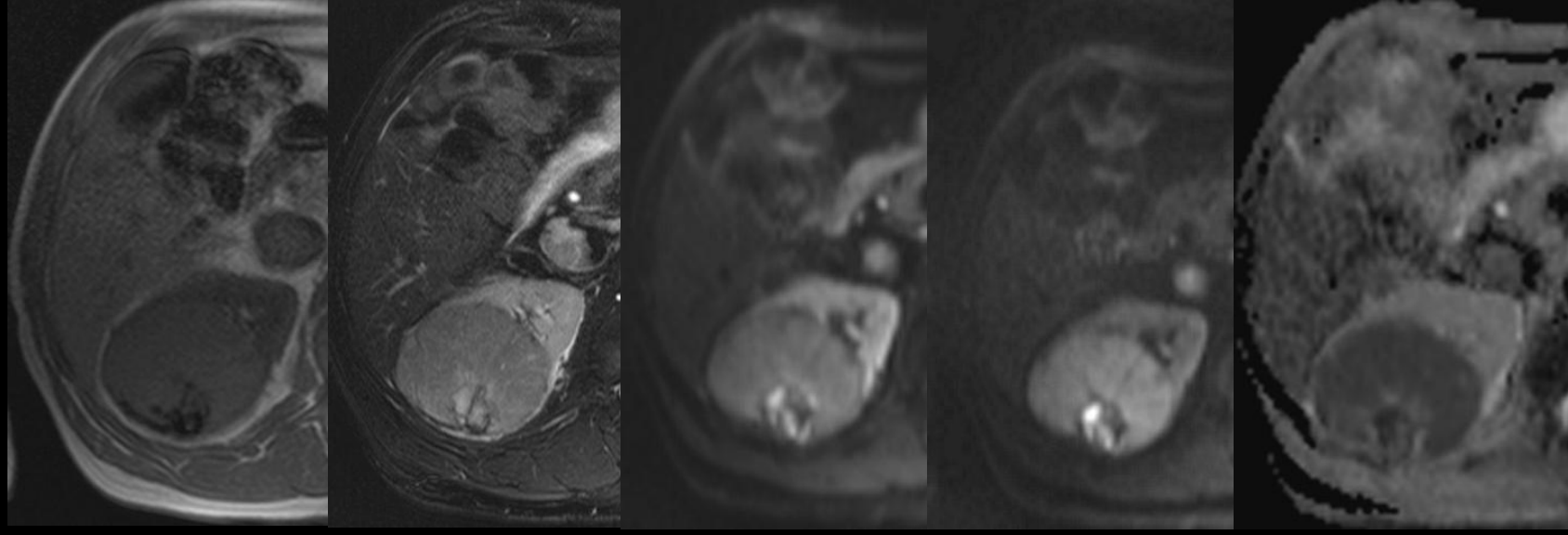

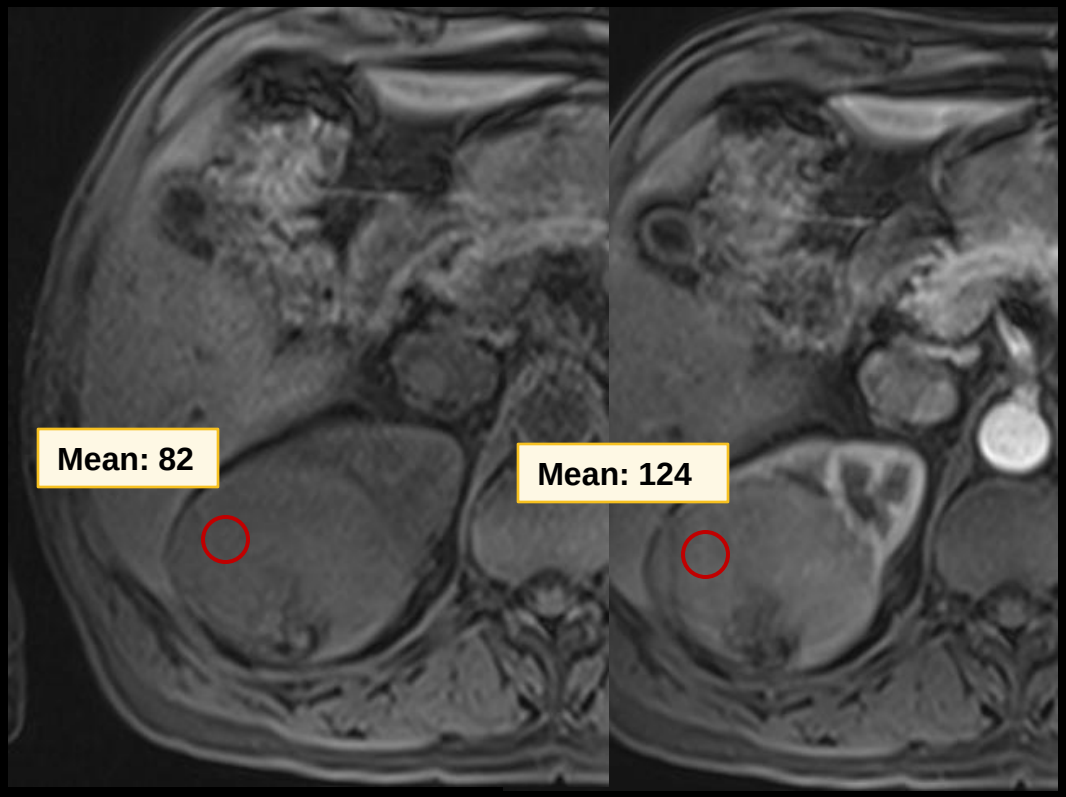

$$[(SI_{post} - SI_{pre})/SI_{pre}] \times 100$$

[(124 – 82) / 82] x 100 =

= 51.2%

< 84%

C.C.R. Papilar!

RM MASSAS RENAIS

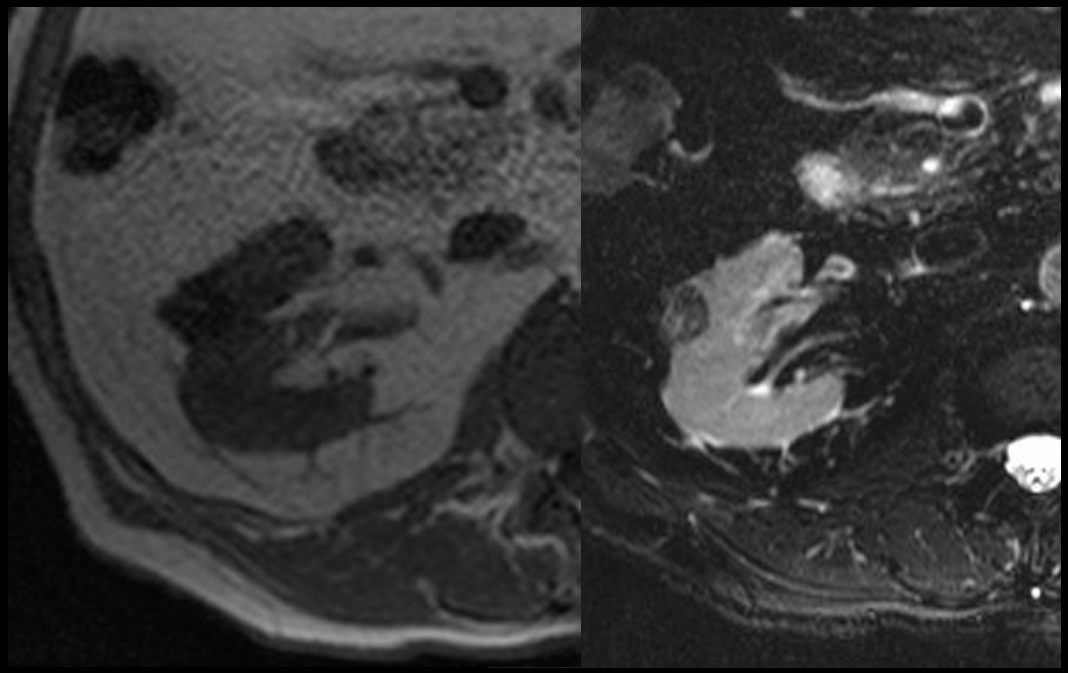

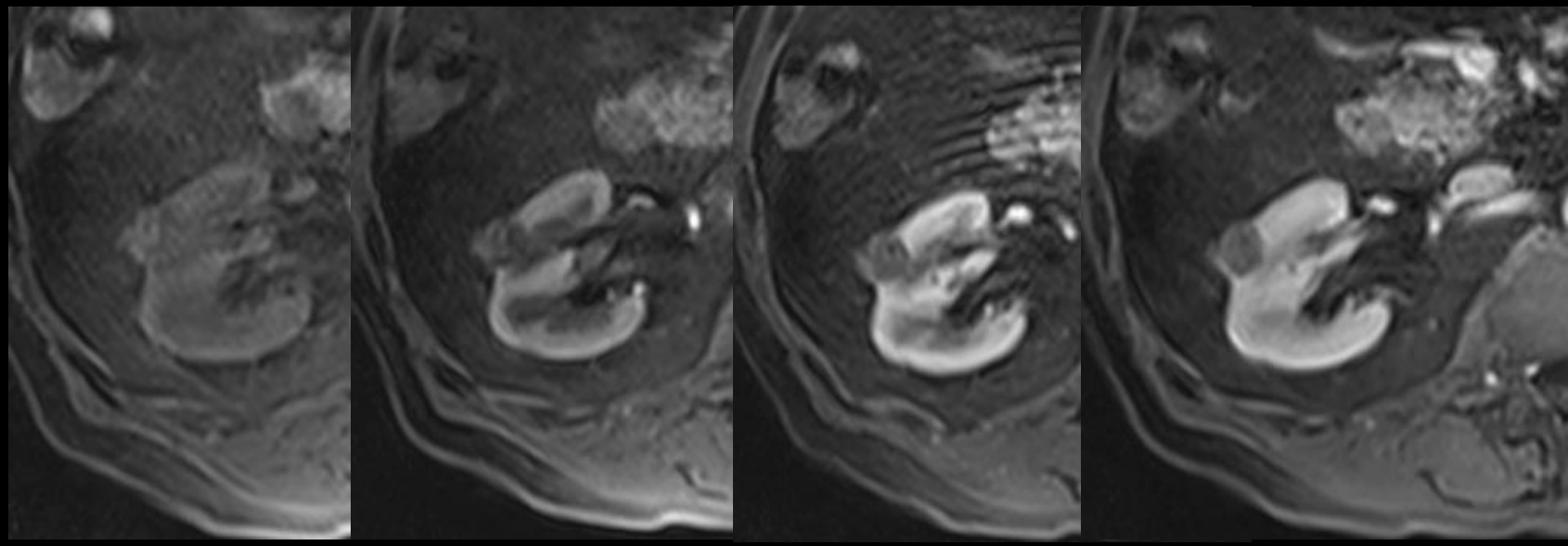

RM MASSAS RENAIS

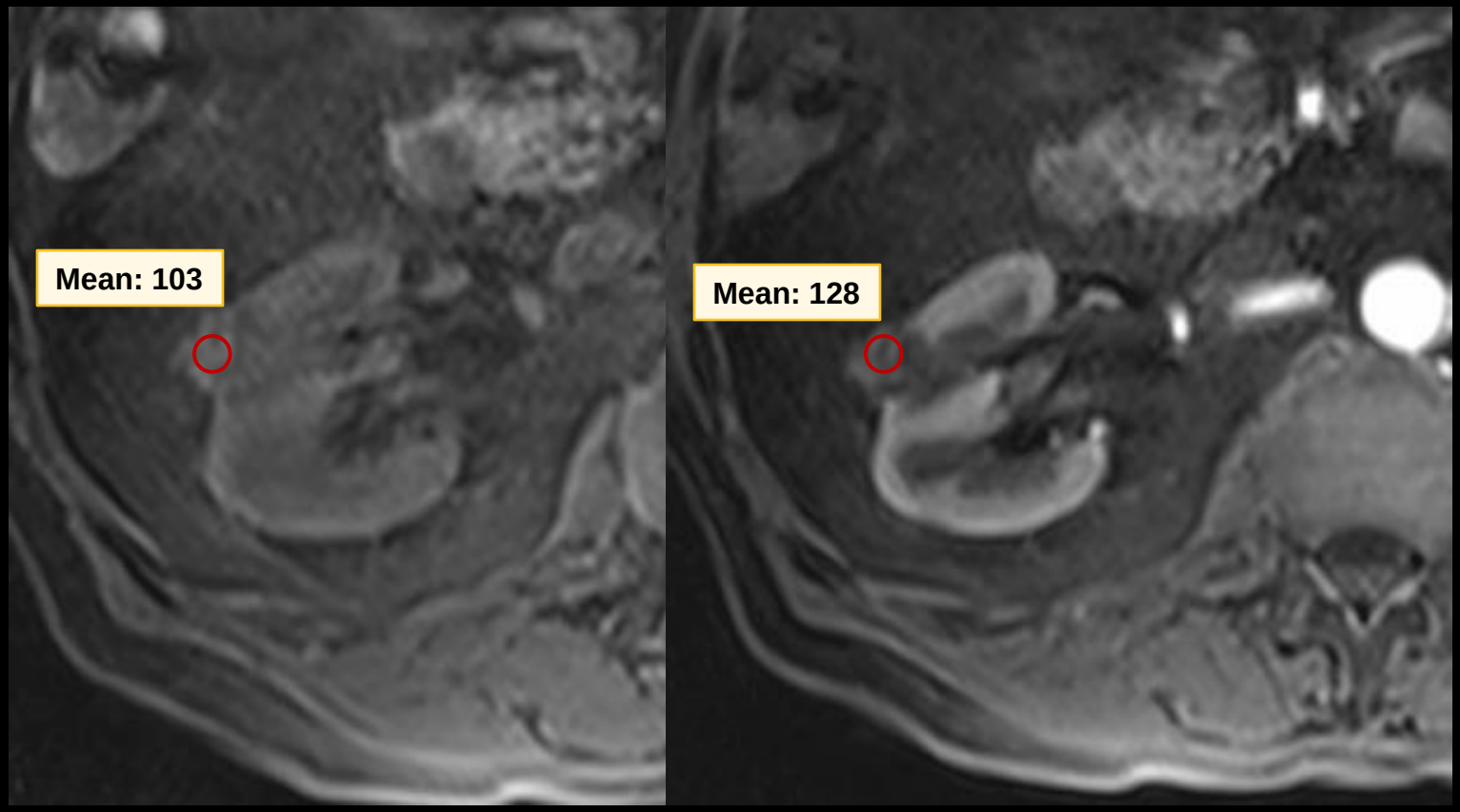

$$[(SI_{post} - SI_{pre})/SI_{pre}] \times 100,$$

[(128 – 103) / 103] x 100 = 24.3%

< 84%

C.C.R. Papilar!

→

Punção-Biópsia

Dx Histopatológico: Carcinoma Papilar

RM MASSAS RENAIS

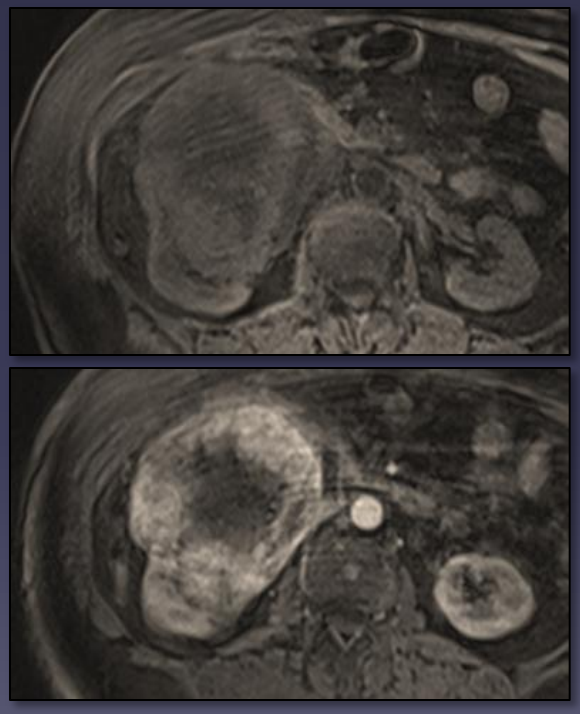

CONCLUSÕES

- Análise quantitativa do estudo dinâmico dos tumores renais apresenta-se como um meio não invasivo possível de distinção dos subtipos histológicos de CCRs
- Diferentes implicações terapêuticas de cada entidade

RM MASSAS RENAIS

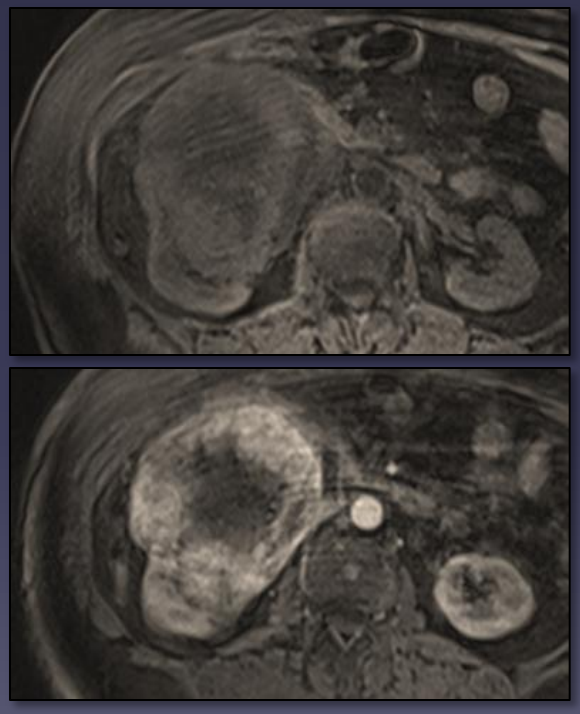

CONCLUSÕES

- Sensibilidade e Especificidade utilização de ROI totais ou menores
- Estudos prospectivos!